

Moderne Wundauflagen unterstützen Heilungsprozess

Kerstin Protz, Hamburg

Vor über 40 Jahren bewiesen Versuchsreihen die Überlegenheit feuchter Wundverbände gegenüber den trockenen Wundauflagen. Trotzdem wird die Mehrzahl der Wunden traditionell versorgt. Der Beitrag stellt die modernen Wundauflagen und die damit verbundenen Vorteile vor.

Aus den antiken Aufzeichnungen des römischen Arztes Galen (129-199) sind uns 108 Arten von Wundverbänden überliefert. Grundlage waren kunstvolle Bindentechniken mit in Rotwein getränkten Verbandstoffen. Paracelsus (Theophrastus von Hohenheim 1493-1541), Arzt und Naturforscher, sprach sich mit folgendem Lehrsatz für eine an der Natur orientierte Heilkunst aus: „Die Natur folgt nicht Dir, sondern Du musst ihr folgen.“ Ziel der Wundversorgung blieb lange Zeit das Austrocknen der Wunde gemäß den Lehren der antiken Mediziner wie Hippokrates, Plinius und Galen.

Im Jahre 1962 begründete der Engländer Dr. George Winter durch Versuche an Schweinewunden die moderne, feuchte Wundversorgung. Er beobachtete, dass sich bereits nach drei Tagen unterhalb von Folienverbänden neues Epithelgewebe ausbildet hatte, während unter der konservativen Versorgung mit Kompressen noch kein Heilungserfolg festzustellen war. Obwohl Dr. Winters Versuchsreihe die Überlegenheit feuchter Wundverbände gegenüber den traditionellen Methoden schon vor 43 Jahren bewies, wird heute immer noch von „moderner Wundversorgung“ gesprochen. Fachleute schätzen, dass heutzutage nur etwa ein Viertel aller Wunden modern versorgt werden. Für gewöhnlich setzen sich wissenschaftliche Erkenntnisse in der Medizin schneller durch.

Feuchte/moderne Wundversorgung vs. trockene/traditionelle Wundversorgung

Die Produkte der traditionellen trockenen Wundversorgung wie Mull-, Vlies-, Saugkompressen und Wundschnellverbände (Pflaster) haben folgende Aufgaben:

- ▶ Reinigung/Auswischen von Wunden und Wundumgebung,
- ▶ Aufnahme von Wundsekret,
- ▶ Polsterfunktion
- ▶ Schutz gegen äußere Einflüsse
- ▶ evtl. auch Träger für Arzneimittel.

Die Wundauflagen der konventionellen Wundversorgung sollen möglichst viel Wundsekret aufnehmen, was zu einer Austrocknung der gesamten Wunde führt. Es bildet sich ein die Abheilung blockierender, trockener Schorf (bis hin zur Nekrose). Innerhalb eines trockenen Milieus wandern die

Epithelzellen nicht in die Wunde ein. Die für die Immunabwehr in der Exsudationsphase wichtigen Makrophagen können ebenfalls nur im Wundrandbereich verbleiben und nicht im gesamten Wundgebiet phagozytisch tätig werden. Eine Kompresse bietet keinen ausreichenden Schutz gegen das Eindringen von Keimen und Bakterien und isoliert die Wunde in thermischer Hinsicht ungenügend. Meist ist der Verbandwechsel von traditionellen Wundauflagen sehr schmerzhaft. Es wird ein regelrechtes

„Wundpeeling“ durch schmerzhaftes Abziehen der in die Wundaufgabe eingewachsenen Kapillaren und Fibringerüste erzeugt.

Auch beschichtete Wundgazen gehören zu den traditionellen Produkten. Sie bestehen aus einem grobmaschigen Netz, das je nach Produkt aus natürlichen oder Kunstfasern besteht und mit hydrophober Salbe (z.B. Vaseline) beschichtet ist. Beschichtete Wundgazen sollen das Verkleben von Wundauflagen wie Kompressen mit dem Wundgrund verhindern. Einige Produkte verkleben bei geringer Exsudatmenge aber dennoch mit dem Wundgrund. Wird die Wundgaze doppelt gelegt, kann sich eine infektionsgefährdete feuchte Kammer bilden. Durch die hydrophobe Salbenbeschichtung ist ein Verkleben der Hautporen und dadurch eine Behinderung des Gasaustauschs möglich. Heutzutage sind spezielle Wundgazen = so genannte Wunddistanzgitter erhältlich: Mepitel (Mölnlycke) – silikonbeschichtetes, elastisches Polyamidnetz, verklebt nicht mit dem Wundgrund; Physiotulle (Coloplast), Urgotül (URGO) – Netz aus Polyesterfasern getränkt mit Hydrokolloidpartikeln und Vaseline; ADAPTIC (Johnson & Johnson) – glattes Viskosegewirk, imprägniert mit einer Öl-in-Wasser-Emulsion. Diese Produkte finden bei oberflächlichen Schürf- und Risswunden, exulzierenden Tumorzwunden, Meshgraftplastiken und Verbrennungswunden Anwendung.

Die Erkenntnisse von Dr. Winter änderten die Anforderungen an Wundauflagen. Moderne feuchte Wundauflagen sorgen in jeder Phase für ein optimales Wundmilieu. Sie halten die Wunde warm und feucht, nehmen überschüssiges Wundexsudat und Abfallprodukte auf, gewährleisten die Wundruhe in der Gra-

..., dass heutzutage nur etwa ein Viertel aller Wunden modern versorgt werden

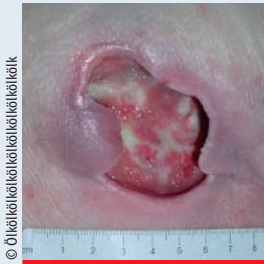

Abb. 1: Dekubitus Grad 3 mit Unterminierung, rosige Granulation und etwas Fibrinbelag

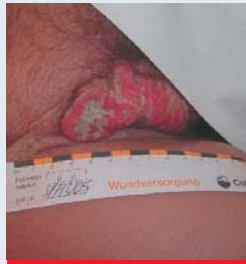

Abb. 2: Exulzierende, übelriechende Tumorwunde in der Leiste

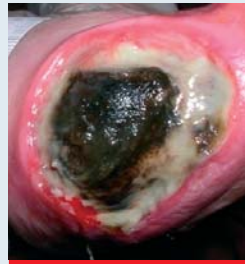


Abb. 3: Feuchte Nekrose an der Ferse und Wundinfektion

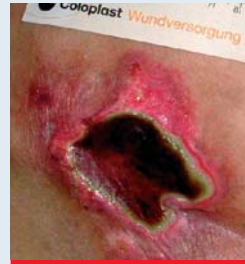

Abb. 4: Feuchte Nekrose in der Sakralregion

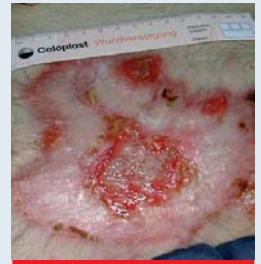

Abb. 5: Fortschreitende Epithelisierung bei z.n. Platzbauch

nulations- und Epithelisierungsphase, schützen die Wunde vor dem Eindringen von Keimen und Bakterien, gewährleisten den Gasaustausch, ermöglichen einen atraumatischen Verbandwechsel und schützen das empfindliche neue Gewebe in der Epithelisierungsphase. In jüngster Zeit sind Wundauflagen auf den Markt gekommen, die aktiv in den Heilungsprozess eingreifen. Diese Produkte sollen die Wunde nicht in erster Linie feucht halten, sondern die Abheilungsmechanismen unterstützen und beschleunigen. Sie enthalten Substanzen oder regen deren Produktion an, die einen entscheidenden Einfluss auf den Heilungsprozess haben bzw. ihn initiieren z.B. Kollagen, Silber, Hyaluronsäure und Wachstumsfaktoren.

Moderne feuchte Wundauflagen sorgen für ein optimales Wundmilieu

Grundsätzliches zur Wundversorgung

Bevor eine Wunde versorgt wird, ist es im Rahmen einer ausführlichen Patientenanamnese notwendig, die Ursachen des Defekts und die negativ beeinflussenden Faktoren zu ergründen. Bei einem Dekubitus steht die Beseitigung von Druck-, Reibungs- und Scherkräften im Vordergrund. Bei einem Ulcus cruris venosum ist eine adäquate Kompression zusätzlich zur Wundversorgung unerlässlich. Eine arterielle Durchblutungsstörung (pAVK) ist zunächst durch eine Revaskularisation wie

z.B. eine Bypass-OP oder Dilatation zu beheben.

Grundsätzlich sind systemische Faktoren zu beachten. Dazu zählen Alter, Ernährungs- und Flüssigkeitszustand, Medikationenzufuhr (z.B. Antikoagulantien, Sedativa, Diuretika, Chemotherapeutika, Immunsuppressiva, Antibiotika), Psyche, allgemeiner Gesundheitszustand, Grunderkrankungen, Immunstatus, Infektionen und Mobilität. Erst durch eine adäquate Behandlung und/oder Behebung dieser Ursachen kann eine angepasste zeitgemäße Wundversorgung erfolgreich sein.

Die Wundheilung verläuft in drei ineinander übergreifenden Phasen: Reinigungs- oder Exsudationsphase, Granulations- oder Proliferationsphase und Epithelisierungsphase. Innerhalb dieser Phasen werden verschiedene Wundstadien unterschieden: Nekrosen, Fibrinbeläge, infizierte, granulierende und epithelisierende Wunden. Bei der Wundversorgung wird phasengerecht auf die Abläufe und Zustände innerhalb der Wunde reagiert und die Versorgung adäquat eingestellt.

Am Beginn der Behandlung steht immer die Wundreinigung. Das Hauptaugenmerk liegt auf der Beseitigung von Nekrosen, Belägen, Abfallstoffen, Zelltrümmern und überschüssigem Wundsekret. Eine optimale Wundbeobachtung ist erst nach erfolgreicher Reinigung möglich. Wundspüllösungen

sollten stets steril, physiologisch, nicht resorbierbar, farblos, reizlos und atraumatisch sein. Diese Voraussetzungen werden optimal erfüllt von Ringer- und physiologischer Kochsalzlösung (NaCl 0,9%) sowie der polyhexanidhaltigen Wundspüllösung Prontosan W. Bei infizierten Wunden ist der Einsatz von zeitgemäßen lokalen Antiseptikallösungen wie Octenisept oder Polyhexanidlösung z.B. Lavasept angebracht. Da eine Wundheilung erst ab 28°C stattfindet, sollte die Spüllösung vor Anwendung auf Körpertemperatur erwärmt werden. Ringer- und physiologische Kochsalzlösung sind direkt nach Anbruch (spätestens nach 24 Std.) zu verwerfen. Prontosan W ist acht Wochen und Octenisept bis zu einem Jahr nach Anbruch verwendbar. Bei Polyhexanidlösung ist die Anwendbarkeit unterschiedlich je nach Hersteller geregelt (teilweise bis zu einer Woche). Ein Wundbad sollte heutzutage nicht mehr stattfinden. Wundkeime, ggf. Eiter und Wundexsudat können hier nicht abfließen und schwimmen im Badewasser erneut an die Wunde (Keimverschleppung/Infektionsgefahr). Beim Abdschen von Wunden ist auf Grund von evtl. verkeimten Duschköpfen oder Ablagerungen in den Rohren ein anschließender antiseptischer „Sicherheitsspülgang“ wie z.B. mit Octenisept ratsam (oder spezielle Filtersysteme).

Nekrosen und Fibrinbeläge sind avitales Gewebe, behindern die Gewebeneubildung und stellen einen Nährboden für Keime und Bakterien dar. In-

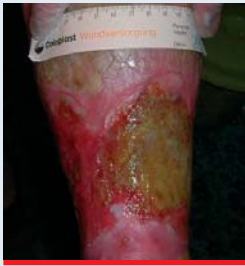

Abb. 6: Infiziertes Ulkus nach Honigbehandlung

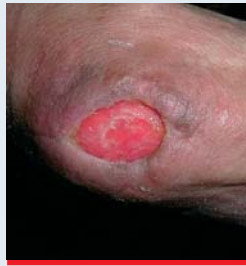

Abb. 7: Rosige Granulation, Ulzeration am Ellenbogen

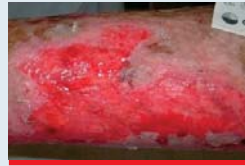

Abb. 8: Rosige Granulation, Ulcus cruris venosum, schuppige, trockene Umgebungshaut

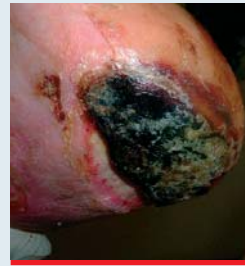

Abb. 9: Trockene Nekrose an der Ferse, beginnt vom Rand her aufzuweichen

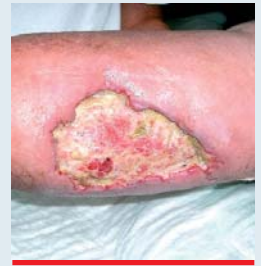

Abb. 10: Ulcus cruris, feuchte Restnekrosen, Fibrinbeläge und beginnende Granulation

fektionen und Unterminierungen lassen sich nicht erkennen, da der Wundgrund nicht einsehbar ist. Erst nachdem sie abgetragen sind, ist es möglich, den tatsächlichen Umfang und den Zustand der Wunde zu beurteilen.

Es gibt verschiedene Möglichkeiten ein Debridement durchzuführen:

- ▶ chirurgisches Debridement: schnellste und effektivste Art der Wundreinigung. Mit einer Ringkürette oder Pinzette und einem Skalpell wird die Wunde von Nekrosen und Belägen gesäubert.
- ▶ autolytisches Debridement = Hydrogele in Gelform ermöglichen eine Verflüssigung von Nekrosen und Belägen. Dieses Verfahren wirkt sehr schonend und frisches Gewebe bleibt erhalten.
- ▶ biochirurgisches Debridement: Der Speichel spezieller, steril gezüchteter Maden der Gattung „Lucillia sericata“ enthält proteolytische Enzyme, die Nekrosen verflüssigen. Fliegenmaden haben eine antibakterielle Wirkung und hinterlassen auf einem Bakterienrasen eine keimfreie Spur. Allerdings wurde gegenüber dem Pseudomonas Erreger eine Unverträglichkeit festgestellt.
- ▶ enzymatisches Debridement = Verflüssigen von Nekrosen und Belägen durch Enzyme in Wechselwirkung mit körpereigenen Proteinen. Enzyme verursachen teilweise Wundheilungshemmungen und Allergien.
- ▶ Ultraschall Debridement = Ausschwemmung von oberflächlichen

Nekrosen und Belägen durch niederfrequenten Ultraschall in Verbindung mit einer Spüllösung. Die Beschallung der Wunde führt dazu, dass Bakterien und Keime auch in den tiefen Schichten abgetötet werden.

Die Produkte der „Modernen Wundversorgung“ werden im Folgenden den einzelnen Wundstadien zugeordnet, um so einen Praxisbezug herzustellen. Die Beschreibung der Materialien und deren Anwendung sind absichtlich kurz gehalten, um eine Übersichtlichkeit zu gewährleisten. Maßgeblich sind immer die Anwendungshinweise des jeweiligen Herstellers. Die Produktennennungen erfolgen ohne Anspruch auf Vollständigkeit.

Wundauflagen zum Einsatz bei Nekrosen/Fibrinbelägen

Cave: Zuerst immer Abklärung der Durchblutungssituation. Trockene Nekrosen bei einer pAVK dürfen erst nach erfolgreicher Revaskularisation behandelt werden.

Hydrogele in Gelform verflüssigen schonend Nekrosen und Beläge. Sie wirken durch ihre Feuchtigkeit und müssen deshalb dick (ca. 0,3-0,5 cm) aufgetragen werden. Hydrogele in Gelform bestehen zu 60-90% aus Wasser, sind aber selbst nicht in Wasser löslich. Sie enthalten z.T. Alginat, sind formstabil und lassen sich auch an schwie-

rigen Körperregionen (z.B. Fersen) gut applizieren, ohne gleich zu zerfließen/wegzurutschen. Sie müssen mit einem Sekundärverband abgedeckt werden. Bei trockenen Belägen ist eine Transparentfolie, bei eher feuchteren Belägen zur überschüssigen Sekretauf-

nahme ein Polyurethanschaum als Abdeckung empfehlenswert. Dieses Verfahren wirkt sehr schonend und fördert durch die

Feuchtigkeit das Zellwachstum. Die Verweildauer beträgt je nach Dicke der Beläge 1-3 Tage.

Produktbeispiel (Hersteller): Askina Gel (B.Braun), CURAFIL (Tyco Healthcare), IntraSite Gel (Smith & Nephew), Normlgel (Mölnlycke), NUGEL (Johnson & Johnson), Purilon Gel (Coloplast), Suprasorb G Gel (Lohmann & Rauscher), Tegaderm-Hydrogel (3M Medica), URGO hydrogel (URGO), VARIHESIVE Hydrogel (ConvaTec)

Wundauflage zur Nasstherapie. In der Wunde wird durch ein Saugkissen mit superabsorbierendem Polyacrylat eine kontinuierliche Abgabe von Ringerlösung gewährleistet. Dieses Saugkissen wird deshalb vor seinem Einsatz vom Anwender mit einer definierten Menge an Ringerlösung aktiviert/ oder steht bereits gebrauchsfertig vom Hersteller mit Ringerlösung aktiviert zur Verfügung. Durch die kontinuierliche Zuführung von Feuchtigkeit (Ringerlösung) werden Nekrosen und Beläge ver-

Am Beginn der Behandlung steht immer die Wundreinigung

flüssigt. Zusätzlich nimmt die Wundauflage zur Nasstherapie keimbelastetes Wundexsudat auf und bindet es. Sie muss mit einem Sekundärverband abgedeckt werden. Diese Wundauflage hat je nach Produkt eine Verweildauer von 12 oder 24 Stunden.

Produktbeispiel (Hersteller): TenderWet (Hartmann), Wundauflage bereits mit Ringerlösung aktiviert: TenderWet 24 active (Hartmann)

Alginate werden aus Braunalgen hergestellt, enthalten Kalzium und Algin-säure und sind als Kompressen/Tamponaden erhältlich. Beim Kontakt mit dem Wundsekret findet ein Ionenaustausch statt: die Kalziumionen aus dem Alginat werden an die Wunde abgegeben und Natriumionen aus dem Wundsekret aufgenommen. Dadurch wird ein Quell-

vorgang und somit die Wirkweise des Alginats initiiert. Keime, Zelltrümmer und überschüssiges Wundexsudat werden in diese Gelstruktur eingeschlossen und beim Verbandwechsel aus der Wunde entfernt. Alginate können nur bei feucht exsudierenden Wunden ihre reinigende Funktion entfalten, da sonst die notwendige Gelumwandlung nicht stattfinden kann. Auf Grund der Einlagerung von Abfallstoffen in diese Gelstruktur kann eine unangenehme Geruchsbildung auftreten. Durch das enthaltene Kalzium haben Alginate zusätzlich eine Blut stillende Wirkung. Zur Abdeckung ist ein Sekundärverband (z.B. Transparentfolie, Polyurethanschaum, Hydrokolloidverband) erforderlich. Je nach Sekretion beträgt die Verweildauer 1-4 Tage.

Produktbeispiel (Hersteller): Algisite M (Smith & Nephew), SeaSorb Soft Alginattamponade/-komresse (Coloplast), Curasorb (Tyco Healthcare), KALTOSTAT (ConvaTec), Melgisorb (Mölnlycke), NOBAALGIN Tamponade und NOBAALGIN-plus Komresse (NOBA), Sorbalgon (Hartmann), Sorbsan (B.Braun), Suprasorb A (Lohmann & Rauscher), Tegagen (3M Medica), Trionic (Johnson & Johnson), URGO-sorb (URGO)

Wundauflagen zum Einsatz bei infizierten Wunden

Die infizierte Wunde ist durch die Kardinalsymptome Rötung, Überwärmung, Schwellung, Funktionseinschränkung und Schmerz gekennzeichnet. Es tritt ein meist stechend süßlicher, sehr unangenehmer Geruch auf. In der Wunde sind eitrige Beläge und Sekrete sichtbar. Eine Wundheilung ist erst nach Infektionsbeseitigung möglich.

Silberhaltige Wundauflagen. Es gibt verschiedenste Formen dieser Wundauflage: Alginate, Schäume/Cavity-Schäume zum Tamponieren, Hydrofaser, Wundgaze, Hydrokolloide und speziell silberbeschichtete Auflagen. Die ihnen allen gemeinsame Funktion ist die Abgabe von elementarem Silber oder Silberionen an die Wunde. Silber hat eine bakterizide Wirkung (auch gegen MRSA, VRE) und tötet ebenfalls erfolgreich Viren und Pilze

ab. Bisher ist keine Resistenzentwicklung gegenüber Silber beobachtet worden. Einige dieser Produkte dürfen nicht auf infizierten, sondern nur auf infek-tionsgefährdeten Wunden angewendet werden (s. Beipackzettel). Zum Teil kann es beim Einsatz dieser Wundauflage durch die Silberfreisetzung zu vorübergehenden Schwarzfärbungen der Wunde kommen. Dadurch wird die Wundbeobachtung/-beurteilung erschwert. Die Verweildauer beträgt je nach Produkt 1-7 Tage. Bei einigen Auflagen ist eine Sekundärabdeckung erforderlich.

Produktbeispiel (Hersteller):

- ▶ Silberhaltige Wundauflage: Acticoat (Smith & Nephew)
- ▶ Silberhaltiger Hydrokolloidverband: Contreet Hydrokolloidverband (Coloplast)
- ▶ Silberhaltiger Polyurethanschaum: Contreet Schaumverband, Contreet cavity Schaumverband (Coloplast)
- ▶ Silberhaltiges Alginat: Acticoat Absorbent (Smith & Nephew), SILVERCEL hydroalginat (Johnson & Johnson)

- ▶ Silberhaltige Hydrofaser: AQUACEL Ag (ConvaTec), TEXTUS bioaktiv (biocell Biotechnologie mbH)
- ▶ Silberhaltige Wundgaze: Atrauman Ag (Hartmann)

Aktivkohleauflage mit Silber. Diese Wundauflage kombiniert die bakterizide Wirkung des Silbers mit der geruchs- und toxinbindenden Eigenschaft der Aktivkohle. Das Produkt besteht aus einer Vliesstoffumhüllung, in der ein mit elementarem Silber beschichtetes Aktivkohlegewirk eingeschlossen ist. Im Gegensatz zu o.g. silberhaltigen Wundauflagen wird hier kein freies Silber an die Wunde abgegeben. Die Keime und Bakterien wandern in die Wundauflage und werden hier durch das enthaltene Silber erfolgreich abgetötet. Diese Wundauflage hat eine Verweildauer von bis zu drei Tagen und erfordert einen Sekundärverband als Abdeckung.

Produktbeispiel (Hersteller): Actisorb Silver 220 (Johnson & Johnson)

Wirkstofffreie Wundauflage mit hydrophober Wechselwirkung. Diese Wundauflage bindet auf physikalische Weise die ebenfalls hydrophoben Wundbakterien (tötet sie aber nicht ab). Bei jedem Verbandwechsel werden somit Erreger aus der Wunde entfernt und die Bakterienmenge nach und nach reduziert. Dieses Produkt gibt es in unterschiedlichen Formen: Tupfer (imprägniertes Acetatgewebe), Komresse (imprägniertes Acetatgewebe), Tamponade (imprägniertes Baumwollgewebe) und Saugkomresse (zusätzliche Saugschicht eingeschlossen in imprägniertes Acetatgewebe). Typisch für dieses Produkt ist seine grüne Farbe. Je nach Sekretion und Produktform beträgt die Verweildauer 1-2 Tage. Abhängig von der gewählten Auflage ist eine Sekundärabdeckung erforderlich.

Produktbeispiel (Hersteller): Cutisorb Sorbact (BSN medical)

Wundauflagen zur Geruchsbekämpfung: Aktivkohlekompressen

Bei einigen Wunden (z.B. exulzierende Tumorzellen, infizierte Wunden) tritt zusätzlich eine unangenehme Ge-

Neu entwickelte Wundauflagen greifen aktiv in den Heilungsprozess ein

ruchsbelästigung auf. Aktivkohlekompressen nutzen die geruchsbindende Funktion der Kohle, um diesem Problem entgegen zu wirken. Es gibt eine Vielzahl von Produkten, die unterschiedlich aufgebaut sind. Grundsätzlich haben sie alle eine hohe Saugkapazität und die Fähigkeit, Eiweißmoleküle und Bakterien zu binden. Die Verweildauer beträgt je nach Produkt, Geruchsentwicklung und Sekretion 1-3 Tage.

Produktbeispiel (Hersteller): Askina Carbosorb (B.Braun), CarboFlex (ConvaTec), Carbonet (Smith & Nephew), Wundaufgabe zur Geruchsneutralisierung InCare (Hollister), NOBACARBON (NOBA), Vliwaktiv (Lohmann & Rauscher).

Wundaufgaben für unterminierte Wunden

Alginate (s.o.) können das Zwanzigfache ihres Eigengewichts an Wundsekret aufnehmen. Sie sind sehr weich und drapierfähig und deshalb gut zum Austampfen von Wundtaschen/-gängen geeignet. Allerdings geben sie unter Druck die aufgenommene Flüssigkeit fast vollständig wieder ab (Mazerationsgefahr).

Cavity-Polyurethanschäume (s. Polyurethanschäume). Diese feinporigen Schäume haben ein hohes Absorptionsvermögen für Wundsekret. Sie können passend zugeschnitten werden und sind gut zum Tamponieren bei größeren Defektwunden mit starker Sekretion geeignet. Da sie stark aufquellen und so ihr Volumen vergrößern, sollte nur ca. 2/3 der Wundfläche tamponiert werden.

Produktbeispiele (Hersteller): Allevyn Cavity und Allevyn Plus Cavity (Smith & Nephew), Biatain cavity (Coloplast), Tielle packing (Johnson & Johnson), PermaFoam cavity (Hartmann)

Hydrofaser. Diese Wundaufgabe ist als Kompresse und Tamponade erhältlich. Sie besteht aus Natriumcarboxymethylcellulose, ist sehr weich und dadurch gut drapierbar. Hydrofaser kann eine große Menge an Wundsekret aufnehmen (das 25-Fache des Eigengewichtes). Bei Kontakt mit dem Wundsekret findet eine

Umwandlung in ein transparentes Gel statt, welches nur in vertikaler Richtung aufgenommen wird. Die Wundumgebung bleibt so trocken (guter Mazerationsschutz). Die Verweildauer beträgt je nach Sekretion und Wunde bis zu sieben Tage. Zur Abdeckung ist ein Sekundärverband erforderlich.

Produktbeispiel (Hersteller): AQUA-CEL (ConvaTec)

Wundaufgaben zum Einsatz bei granulierenden Wunden

Granulationsgewebe ist gut durchblutet, gekörnt, feucht, glänzend, sauber und rot gefärbt. Dieses frische neue, zell- und gefäßreiche Bindegewebe ist sehr empfindlich. Um Irritationen zu vermeiden, sollten Produkte eingesetzt werden, die eine lange Wundruhe gewährleisten und nicht mit der Wunde verkleben.

Hydrokolloidverbände. Diese semiokklusiven Wundaufgaben bestehen aus einer wasserabweisenden Polymermatrix, in der hydrophile Teilchen (Pektin, Cellulosederivate, Gelatine) eingelagert sind. Einige Produkte haben einen abgeflachten Rand oder ein haftendes Fixiervlies. Hydrokolloide kommen bei mäßig bis schwach sezernierenden Wunden zum Einsatz. Sie nehmen nur begrenzt Wundsekret auf und bilden dabei ein übelriechendes, gelbliches Gel, das leicht mit Eiter zu wechseln ist. Deshalb ist grundsätzlich nach Verbandabnahme eine Wundspülung erforderlich. Durch die Feuchtigkeitsansammlung können auch oberflächliche Beläge mit verflüssigt werden. Hydrokolloide wirken granulationsfördernd und nehmen Zelltrümmer mit auf. Patienten können damit duschen und ggf. auch baden. Hydrokolloide sollten auf Grund der Blasenbildung großflächig (mind. 2-3 cm überlappend) aufgeklebt werden. Sie sind sowohl als primäre wie auch als sekundäre Abdeckung geeignet und haben eine Verweildauer je nach Sekretion bis zu sieben Tagen.

Produktbeispiele (Hersteller): Algo-plaque (URGO), Askina Hydro (B.Braun), CombiDERM, VariHesive Signal und VariHesive E (ConvaTec), Restore (Hollister), Comfeel Plus (Coloplast), Hydrocoll (Hartmann), Nobacolloid (NOBA), NU-Derm (Johnson & Johnson), Suprasorb H (Lohmann & Rauscher), Sure Skin (Medi Bayreuth), Tegasorb (3M Medica), ULTEC PRO (Tyco Healthcare)

Polyurethanschäume/Hydropolymerverbände. Diese Wundaufgaben bestehen aus einem feinporigen Polyurethanschäumkissen und enthalten z.T. Superabsorber. Einige quellen auf, ohne dabei ein Gel zu bilden. Polyurethanschäume sind mit/ohne Klebefläche und als Cavity-Produkte (s. unterminierte Wunden) erhältlich. Sie können viel Wundsekret aufnehmen und kommen deshalb bei stark bis mäßig sezernierenden Wunden zum Einsatz. Zusätzlich absorbieren sie Zelltrümmer und Bakterien und schützen vor traumatischen Einwirkungen und Infektionen.

Bei begleitender Kompressionstherapie ist ein Einsatz gut möglich, da hier das überschüssige Wundsekret in die Schaumstruktur eingeschlossen wird. Bei problematischer Um-

gebungshaut empfiehlt es sich, dieses Produkt ohne Klebefläche anzuwenden. Polyurethanschäume setzen einen starken Granulationsreiz und können je nach Sekretion bis zu sieben Tage auf der Wunde verbleiben. Sie sind als Primär- und Sekundärabdeckung einsetzbar.

Produktbeispiel (Hersteller): Allevyn (Smith & Nephew), Askina Transorbent (B.Braun), Biatain (Coloplast), Cello-sorb (URGO), CURAFOAM und HYDRAFOAM (Tyco Healthcare), Cutinova hydro (Smith & Nephew), Foam (3M Medica), Mepilex (Mölnlycke Health Care GmbH), PermaFoam (Hartmann AG), Suprasorb P (Lohmann & Rauscher), Tielle (Johnson & Johnson)

Hydrokapillarverband. Das hydrokapillare Kissen dieser Wundaufgabe

Moderne Wundversorgung ist wirtschaftlich und steigert die Lebensqualität der Patienten

kann besonders große Mengen von Wundsekret aufnehmen. Der Hydrokapillarverband ist somit für eine längere Verweildauer und stark exsudierende Wunden geeignet. Er ist wie die Polyurethanschäume mit/ohne Kleberand erhältlich und nimmt überschüssiges Wundsekret, Zelltrümmer und Bakterien auf. Die Verweildauer beträgt auch hier je nach Sekretion bis zu einer Woche. Der Hydrokapillarverband kann sowohl als Primär- wie auch Sekundärabdeckung eingesetzt werden.

Produktbeispiel (Hersteller): Alione (Coloplast)

Wundauflagen zum Einsatz bei epithelisierenden Wunden

In der Epithelisierungsphase wächst die Wunde vom Rand her langsam zu. Es bildet sich neues Gewebe und die Wundsekretion nimmt ab. Die besondere Aufgabe der Wundauflagen ist die Erhaltung eines feuchten Milieus. Es muss gewährleistet sein, dass nicht zuviel Wundsekret aufgenommen wird und die Wunde austrocknet. Das neue, empfindliche Gewebe darf auf keinen Fall mit der Wundauflage verkleben.

Semipermeable Transparentfolien. Diese Folien sind sowohl als primäre Wundabdeckung in steriler Form als auch zur Fixierung von anderen Wundauflagen in unsteriler Form von der Rolle erhältlich. Die halbdurchlässige Folie ist transparent, wodurch eine gute Wundbeobachtung ermöglicht wird. Ihre Hauptaufgabe ist, eine Keimbarriere darzustellen. Die Folie ist durchlässig für eine gewisse Menge an verdunstender Feuchtigkeit. Sie selbst nimmt keinerlei Sekret auf. Die Selbstständigkeit des Patienten beim Duschen und Baden bleibt erhalten. Beim Ablösen der Transparentfolie wird sie parallel zur Haut überdehnt und mit der anderen Hand unterhalb der Wunde festgehalten. Auf diese Weise ist ein atraumatischer Verbandwechsel möglich. Die Verweildauer beträgt bis zu sieben Tage.

Produktbeispiel steril (Hersteller): Askina Derm (B. Braun), Bioclusive Select (Johnson & Johnson), Hydrofilm (Hart-

mann), Mefilm (Mölnlycke Health Care GmbH), Nobaderm (NOBA), OpSite Flexigrid (Smith & Nephew), Optiskin (URGO), Suprasorb F (Lohmann & Rauscher), Tegaderm (3M Medica)

Semipermeable Transparentfolie unsteril von der Rolle: OpSite Flexifix (Smith & Nephew), Suprasorb F Folienverband gerollt (Lohmann & Rauscher), Fixomull transparent (BSNmedical)

Transparente/dünne Hydrokolloidverbände. Dies ist eine dünnere, transparente Form des Hydrokolloidverbandes (s.o.), die eine gute Wundbeobachtung ermöglicht. Die Aufnahmekapazität ist hier nur sehr gering (= schwach exsudierende Wunden). Sie sind durch ihre elastische Konsistenz gut anmodellierbar.

Produktbeispiel (Hersteller): Algo-plaque Film (URGO), Askina Biofilm Transparent (B. Braun), VARIHESIVE Extra dünn (ConvaTec), Comfeel plus transparent (Coloplast), NU-DERM thin (Johnson & Johnson), Suprasorb H dünn (Lohmann & Rauscher), Tegadorb thin (3M Medica), Hydrocoll thin (Hartmann), NOBACOLLOID transparent (NOBA), SureSkin thin (Medi Bayreuth), Traumasive Film (Hexal)

Hydrogelkompressen. Diese Wundauflagen sind transparent und ermöglichen dadurch eine optimale Wundkontrolle. Sie bestehen aus einer semiokklusiven Folie mit aufgetragenem Hydrogel und enthalten zwischen 15-95% gebundenes Wasser. Durch diesen Wasseranteil werden trockene Wunden rehydratisiert. Hydrogelkompressen verkleben nicht mit der Wunde und sind deshalb bei dünner Altershaut oder Kortison-/Pergamenthaut einsetzbar. Durch ihren kühlenden Effekt haben sie eine schmerzlindernde Wirkung. Da Hydrogelkompressen nur ein geringes Aufnahmevermögen haben, werden sie bei oberflächlichen, schwach sezernierenden Wunden in der Granulations- und Epithelisierungsphase eingesetzt.

Produktbeispiel (Hersteller): CURA-GEL (Tyco Healthcare), Hydrosorb (Hartmann), TEXTUS Hydro (biocell

Gesellschaft für Biotechnologie mbH), NOBAGEL (NOBA), Suprasorb G Gel-Kompresse (Lohmann & Rauscher)

Spezielle Wundauflagen

Die nachfolgend aufgeführten Wundauflagen sollen nur nach klarer Indikationsstellung und unter Abwägung der Wirtschaftlichkeit zum Einsatz kommen.

Kollagen Wundauflage und Protease modulierende Matrix. Diese Wundauflagen bestehen aus Kollagen (Promogran besteht zusätzlich aus oxidiert regenerierter Cellulose). Der körpereigene Baustoff Kollagen wird von der Wunde nach 2-3 Tagen rückstandsfrei resorbiert. Bei der Anwendung ist auf eine klare Indikationsstellung zu achten. Die Wunden müssen frei von Entzündungszeichen sein. Kollagen hat eine blutstillende Wirkung. Diese Wundauflage bindet überschüssige Proteasen, die in chronischen Wunden in erhöhtem Maße vorliegen und andere die Wundheilung störende Substanzen wie Radikale und Zytokine. Gleichzeitig werden die Wachstumsfaktoren geschützt und so der Aufbau von neuem Bindegewebe gefördert. Bei eher trockenen Wunden empfiehlt es sich, die Kollagen Wundauflage mit Ringerlösung oder NaCl 0,9% anzufeuchten. Das entstehende Gel kann anschließend optimal an den Wundgrund anmodelliert werden. Bei diesen Wundauflagen ist eine Sekundärabdeckung erforderlich.

Produktbeispiel (Hersteller): NOBA-KOLL (NOBA), Suprasorb C (Lohmann & Rauscher).

Kollagen ist inzwischen auch als Pulver erhältlich. Produktbeispiel (Hersteller): Catix (ICN Pharmaceuticals Germany GmbH); Protease modulierende Matrix: Promogran (Johnson & Johnson)

Hyaluronsäure. Das Biopolymer Hyaluronsäure ist ein wichtiger Bestandteil des körpereigenen Bindegewebes. Es wird u.a. bei schwer heilenden chronischen Wunden, zur Wundkonditionierung vor Transplantation und tiefen, unterminierten Wunden eingesetzt. Hy-

aluronsäure unterstützt die Vermehrung von Fibroblasten und Keratinozyten und fördert die Kollagensynthese. Beim Kontakt mit Wundexsudat bildet Hyaluronsäure ein Gel, welches das Gewebe schützt. Diese Wundauflage ist als Tamponade, Kompresse, Granulat und Spray erhältlich. Je nach Produkt wird das entstandene Gel entweder vom Körper resorbiert oder muss heraus gespült werden. Die Verweildauer beträgt 1-3 Tage. Eine Sekundärabdeckung ist erforderlich.

Produktbeispiel (Hersteller): Hyalofill und Hyalogran (ConvaTec), TEXTUS heal Hyaluronspray (biocell Gesellschaft für Biotechnologie mbH)

V.A.C. Therapie. Bei dieser Therapie wirkt ein Unterdruck über eine Pumpe auf die Wundoberfläche. Durch den engen Kontakt zwischen Wundoberfläche, Schwammsystem und dem durch eine angeschlossene Pumpe erzeugten Unterdruck kommt es schnell zu einer Stimulation der Gewebsneubildung. Als

Wundauflage kommen entweder der schwarze grobporige Polyurethanschaum oder der weiße feinporigere Schaumstoff aus Polyvinylalkohol in Frage. Der Schaumverband wird mit einer Transparentfolie abgedeckt. Durch das geschlossene System werden Bakterien, Abfallprodukte und Zelltrümmer abtransportiert. Zusätzlich können auch alternierend zeitgemäße Antiseptika wie Octenisept oder Polyhexanidlösung, z.B. Lavasept zur Bakterienbekämpfung eingesetzt werden. Das geschlossene System beugt Kreuzinfektionen vor. Der Umgang mit der V.A.C. Therapie ist aufwendig und erfordert Sicherheit im technischen Umgang. Ein unbeabsichtigter Vakuumverlust ist unter allen Umständen zu vermeiden. (Hersteller/Firma KCI)

Der Einsatz eines speziellen Hautschutzes beugt Wundrandmazerationen/Hautirritationen vor. Neben den oben beschriebenen Wundauflagen ist deshalb immer auf die Anwendung eines vor Feuchtigkeit schützenden Prä-

parates angeraten. Der spezielle 3M™ Cavilon™ Reizfreie Hautschutzfilm (von 3M Medica) hat eine Wirkdauer von bis zu drei Tagen, ist transparent, brennt nicht und behindert nicht den Gasaustausch. Salben sollten heutzutage keine Anwendung mehr finden, da sie zahlreiche Störfaktoren mit sich bringen: Verbände haften nicht, Poren verkleben, Antrocknen und Krümeln (Infektionsgefahr).

Bei konsequenter Anwendung sorgt die moderne feuchte Wundversorgung für eine schnellere und komplikationsärmere Abheilung. Sie ist so ein entscheidender Faktor für die Senkung des Arbeitseinsatzes und der Kosten bei gleichzeitiger Steigerung des Patientenwohlbefindens.

Kerstin Protz, exam. Krankenschwester, Managerin im Sozial- und Gesundheitswesen, Wundtherapeutin, jetkatinka@gmx.de